

# BADAM SIĘ, WIĘC MAM PEWNOŚĆ!

## Dojrzała pierś lubi mammografię

Z dr dr Bożeną Widz i Beatą Rzeszut, specjalistkami radiologii, opisującymi m.in. zdjęcia mammograficzne w ramach ogólnopolskiego programu skryningu, rozmawia Krystyna Raczyńska

**Przypomnijmy: od 2006 roku w całej Polsce obowiązuje program profilaktyki zdrowotnej dla dojrzałych Polek. Czego on konkretnie dotyczy?**

**Bożena Widz:** Jest to program przesiewowy, zwany także skryningowym, którego celem jest możliwość najwcześniejsze wykrycie raka piersi u kobiet w wieku 50-69 lat. Najlepszym badaniem jest w tym wypadku mammografia. Co roku na Opolszczyźnie jest ok. 120 tys. pań w „wieku skryningowym”. Każda z nich w ramach programu winna raz na dwa lata wykonać mammografię, upewniając się tym samym, że jej piersi są zdrowe. Program jest bezpłatny dla osób ubezpieczonych, bo finansowany ze środków Narodowego Funduszu Zdrowia a jego promocja, koordynacja i nadzór nad jakością, w każdym regionie prowadzona jest przez Wojewódzkie Ośrodki Koordynujące Populacyjne Programy Wczesnego Wykrywania Raka Piersi w ramach Narodowego Programu Zwalczenia Chorób Nowotworowych ze środków Ministerstwa Zdrowia.

**Dlaczego skryningiem mammograficznym objęte są kobiety w wieku powyżej 50 lat, a nie młodsze?**

**Beata Rzeszut:** Można dyskutować, czy skryning winien objąć Polki 50-letnie i starsze, czy już np. 45-latkę, ale na pewno objęcie nim kobiet w wieku rozrodczym nie ma sensu. Przede wszystkim dlatego, że młode kobiety mają inną budowę piersi. Dominuje w nich tkanka gruczołowa, ta sama, która potrzebna jest kobiecie do wykarmienia dziecka. Do 35. roku życia u większości kobiet komponenta tłuszczowa w piersiach jest bardzo niska a tkanka gruczołowa radiologicznie gęsta. Z tego względu zdjęcie mammograficzne ma dużo mniejszą wartość diagnostyczną, bo często nie widać na nim niepokojących zmian. Dlatego badając takie piersi należy wspomóc się badaniem USG

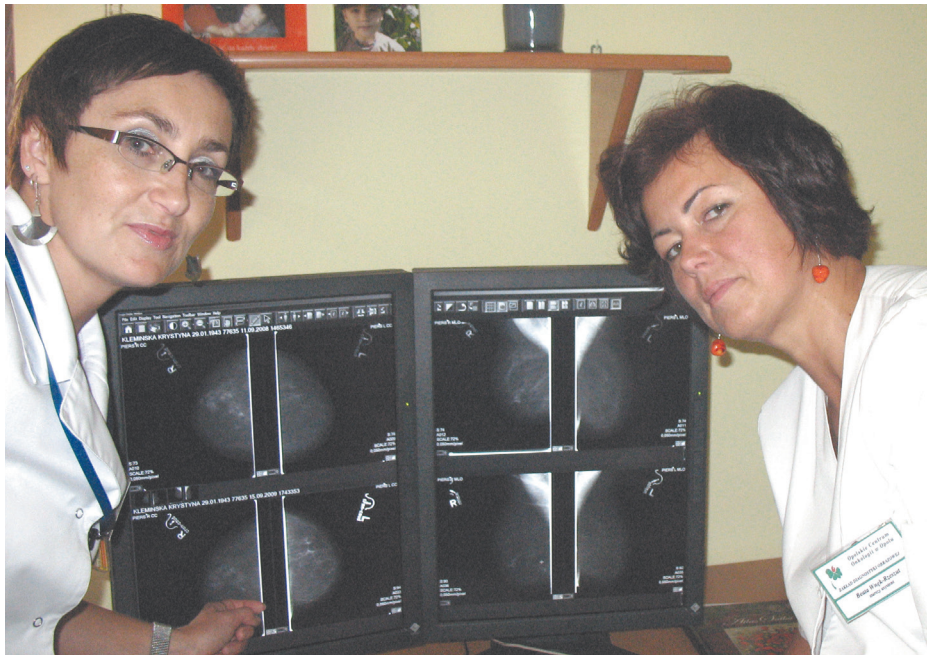
**B. W.:** Ponadto kobiet młodych, w wieku rozrodczym, bez wyraźnego medycznego wskazania nie powinno się narażać na promieniowanie jonizujące. Natomiast dojrzała pierś „lubi” mammografię, co znaczy, że podejrzana zmianę dużo łatwiej jest wykryć w piersi o przewodzie tkanki tłuszczowej. A taka jest na ogół pierś kobiety po menopauzie.

**Czy Opolanki wiedzą o programie, a przede wszystkim czy korzystają z bezpłatnych badań?**

**B. W.:** Niestety, korzysta z nich znacznie mniej kobiet niż powinno. Nie wszystkie uprawnione Polki, Opolanki, chcą się badać, mimo, że rak piersi to najczęściej występujący nowotwór złośliwy u kobiet i druga z najczęstszych, nowotworowa przyczyna zgonu. Na badania, o których rozmawiamy, zgłasza się mniej niż połowa uprawnionych, mimo że każda z pań jest co dwa lata imiennie na nie zapraszana. Dodam, że do odległych wiosek przyjeżdżają mobilne pracownie mammograficzne, tzw. mammo-busy, o czym kobiety są informowane na bieżąco... Problem niskiej frekwencji w badaniach nie leży więc w tym, że nie ma gdzie ich wykonywać, ale w tym, że kobiety nie chcą ich wykonywać.

**Dlaczego nie chcą?**

**B. W.:** Bo się boją...? Element strachu i niepewności pacjentek, które mają lub mogą mieć chore piersi, to rzecz powszechna. Ta sama kobieta, która przychodzi na zdjęcie klatki piersiowej, zachowuje się zupełnie inaczej niż gdy zgłasza się na zdjęcie piersi... Niedawno miałam dwie pacjentki, skierowane na biopsję dla potwierdzenia, czy zmiana jest łagodna czy złośliwa. Opis wskazywał, że istnieje



duże prawdopodobieństwo raka. Niestety, obie odmówiły biopsji, a tym samym zarówno diagnostyki, jak również późniejszego leczenia. Takie podejście, że ktoś zaniepokojony swoim zdrowiem przychodzi do lekarza, robi mammografię, a potem rezygnuje z leczenia, trudno zrozumieć...

**Może jest to wynik przekonania, że nowotwór to nie tylko coś groźnego, ale i wstydliwego? Gdy w grę wchodzi nowotwór dla większość chorych oraz ich rodzin jest to temat tabu...**

**B. W.:** W społeczeństwie nadal pokutuje przekonanie, że jeśli nie „ruszy się” raka, to nic złego się nie stanie, bo jak się go „ruszy”, to rozsieje się po całym ciele. Pytania „czy warto kłuć” w odpowiedzi na wskazanie do biopsji, słyszymy dość często. Próbujemy dementować szkodliwe pogłoski, wyjaśniamy, ale nie zawsze się udaje... Przykład Szwecji i krajów skandynawskich - a tam skryning mammograficzny wprowadzono najwcześniej, obejmując natomiast selekcja: czy to rak czy nie rak? Radiolog skryner musi więc skupić się wyłącznie na ocenie, czy zmiana jest złośliwa czy łagodna. Gdy widzi zmianę absolutnie łagodną to nawet za bardzo jej nie zauważa, bo jego zadaniem jest tylko selekcja: panie chore - panie zdrowe. Pracuje niejako w systemie zero-jedynkowym.

**Dużo, kilkucentymetrową zmianę w piersi zobaczy na zdjęciu nawet laik, kilkumilimetrową - nie każdy radiolog - diagnosta... Czym w diagnozowaniu nowotworów piersi różni się praca radiologa skrynera od pracy radiologa-diagnosty?**

**B. W.:** Radiolog diagnosta opisuje wszystko, co widzi w piersi, nawet jeśli zmiana jest łagodna. Założeniem skryningu mammograficznego jest natomiast selekcja: czy to rak czy nie rak? Radiolog skryner musi więc skupić się wyłącznie na ocenie, czy zmiana jest złośliwa czy łagodna. Gdy widzi zmianę absolutnie łagodną to nawet za bardzo jej nie zauważa, bo jego zadaniem jest tylko selekcja: panie chore - panie zdrowe. Pracuje niejako w systemie zero-jedynkowym.

**B. W.:** Założeniem mammograficznego badania przesiewowego jest to, że bada się kobiety teoretycznie zdrowe, bez jakichkolwiek objawów. I oczywiście w zdecydowanej większości wypadków są one zdrowe. Sedno pracy radiologa - skrynera tkwi natomiast w wykryciu zmiany możliwie najmniejszej, kilkumilimetrowej, której nie można wykryć np. przy samobadaniu piersi. Gdy więc przy opisie mammogramu pojawia się wątpliwość, pacjentka kierowana jest na badanie uzupełniające, które potwierdzi bądź wykluczy raka.

**Ille kobiet, wykonujących co 2 lata mammografię, zostaje skierowanych do dalszej diagnostyki?**

**B. W.:** Najmniejsze wątpliwości to dla radiologa jednoznaczna wskazówka, że należy skierować kobietę na dodatkową diagnostykę. Jednak nie ma tu zupełnej dowolności. Istnieją pewne normy, których skryner nie może przekraczać. Otóż odesłanie pań wysyłanych na dodatkowe badanie, czyli tzw. recall rate, nie powinien wynosić więcej niż 5-7 proc., bo wtedy jego, radiologa- skrynera umiejętności stają pod znakiem zapytania. „Furtka” zatem nie jest zbyt duża i trzeba mieć spore doświadczenie oraz wyćwiczone oko, aby złego wyniku nie uznać za dobry, i odwrotnie.

**B. W.:** Zazwyczaj na 1000 zbadanych kobiet ok. 50-70 zostanie skierowanych do dalszych wyjaśnień, a z tego - średnio - raka wykryje się tylko u 5-7 kobiet. Należy jednak zaznaczyć, że zarówno prawidłowy, jak i nieprawidłowy wynik mammografii, nie jest jeszcze stuprocentowym dowodem czy to zdrowia, czy choroby. Każdy program przesiewowy jest obarczony pewnym poziomem błędów. Chodzi o tzw. wyniki błędnie ujemne, czyli kiedy rak nie zostaje przez radiologa rozpoznany, jak i o błędnie dodatnie, kiedy radiolog uważa, że jest rak, a w trakcie dalszej diagnostyki okazuje się, że go nie ma. W pierwszym wypadku mamy do czynienia przeważnie z błędem lekarza, który np. z braku doświadczenia nie rozpoznał choroby. W drugim - wynik błędnie dodatni - oznacza, że lekarz, lekając się przeoczenia choroby, niepotrzebnie kieruje zdrową kobietę do etapu diagnostyki pogłębionej.

**Czyli, że takie „dmuchanie na zimne” jest błędem radiologa?...**

**B. W.:** Jeśli jest to przesadna, asekuracyjna ostrożność to tak, albowiem takie rozpoznanie wymaga później dodatkowego badania, np. badania fizykalnego przez lekarza, usg, zdjęcia celowanego, czy biopsji cienko lub gruboigłowej. Zbędna diagnostyka przynosi kobiecie dodatkowy stres, zanim okaże się, że zmiana w jej piersi jest łagodna.

**Niektóre kobiety skarżą się na zbyt mocny ucisk piersi podczas mammografii. Twierdzą nawet, że ból jest tak dojmujący, że więcej nie przyjdą na mammografię...**

**B. W.:** Przeciętna pierś ma kształt okrągły lub stożkowy a jej struktura jest miękka. Gdyby ją sfotografować bez ucisku, to to, co jest w jej środku, mogłoby się nakładać na siebie i sprawiać ogromne kłopoty diagnostyczne. Dlatego tak ważne jest, aby ściśle przestrzegać kryteriów jakości, m.in. aby ucisk płytki był odpowiednio mocny. Można wręcz powiedzieć,

że mammografia, której wykonanie było całkowicie bezbolesne, to taka, która została źle wykonana. Tym samym kobieta zostaje narażona na dalszy ciąg diagnostyczny. Czyli wywołujemy lawinę działań, których można by uniknąć, gdyby porządnie wykonano mammografię na etapie podstawowym.

**B. W.:** Dodam, że wrażliwość na ból jest różna u każdego człowieka. Są panie, które faktycznie mają nadwrażliwe piersi. Może więc powinny przed badaniem zażyć jakiś lek przeciwbólowy?... Jednak w 99 proc. wypadków kobiety bardzo dobrze znoszą mammografię, aczkolwiek mocny ucisk piersi odczuwa każda.

**Ille zdjęć mammograficznych opisały panie do tej pory?**

**B. W.:** Każda z nas po ok. 70-90 tysięcy. Nie jest to mało, ale i wiedzy na temat najwcześniejszych symptomów raka nigdy w radiologii za wiele.

**Czy zdarza się paniom trafić na swoje opisy zdjęć mammograficznych, potwierdzające brak raka, a za jakiś czas okazuje się, że jest, niestety, inaczej...**

**B. W.:** Nie ma na świecie radiologa - skrynera, który się nigdy nie pomylił. Skryning jest najtrudniejszą dziedziną diagnostyki obrazowej. Tu nie ma mocnych. Nie da się pomyłek uniknąć, aczkolwiek trzeba robić wszystko, aby ich było jak najmniej. Takie „odkrycie” pomyłki jest dla nas zawsze wielką traumą. Wracamy później do tych zdjęć, analizujemy, co było nie tak, że zostały przeoczone...

**B. W.:** Inna kwestia to to, że gdy ogląda się zdjęcia poprzednie i widzi zmianę dzisiejszą, to też inaczej się to wszystko patrzy. Bo wiadomo już, gdzie jest rak i gdzie go szukać na starym zdjęciu...

**Z czego pomyłki przeważnie wynikają?**

**B. W.:** Opisywanie zdjęć musi towarzyszyć maksymalny spokój. Trzeba też mieć wypoczęte oko. Można sobie siedzieć przy kawie, słuchać cichutkiego jazzu, ale wystarczy że ktoś wejdzie pożyczyc przysłowiowy cukier, albo zadzwoni telefon, wówczas cały proces analizy trzeba zaczynać od nowa. Ale istnieją też raki tzw. nieme radiologicznie, których żadne zdjęcie nie pokaże. Ponadto zdarzają się również tzw. raki interwałowe, które pojawiają się w dwuletniej rundzie skryningowej, a więc między jedną mammografią a drugą. Wykrycie ich wcześniej również nie było możliwe.

**Zakładając, że dzięki temu wywiadowi kobiety po 50-tce zaczną masowo zgłaszać się na badanie w ramach skryningu mammograficznego, to czy nie istnieje zagrożenie tzw. wąskim gardłem, niewydolnością techniczną, zwłaszcza na etapie pogłębionej diagnostyki?**

**B. W.:** Ośrodki wykonujące pogłębioną diagnostykę są dobrze zorganizowane. Na ogół każda kobieta z nieprawidłowym wynikiem mammografii ma zapewnione dalsze badanie i - jeśli jest to konieczne - szybkie leczenie

**Na ile niska zgłaszalność Polek wynika z faktu, że lekarze pierwszego kontaktu zbyt mało uczulają swoje pacjentki na potencjalne zagrożenie rakiem? Że nie przekonują ich do uczestnictwa w profilaktycznych badaniach skryningowych w kierunku wykrywania wczesnych raków piersi, szyjki macicy, jelita grubego?...**

**B. W.:** Ich rola jest w tym względzie nie do przecenienia. Marzy mi się organizacja szkoleń właśnie dla lekarzy podstawowej opieki zdrowotnej, bo są oni bardzo ważnym ogniwem profilaktyki, aczkolwiek zupełnie niezmotywowanym do dbania o swoją populację także w tym względzie... Choć zdarzają się i tacy, których pacjentki w 70 proc. wzięły udział w badaniu skryningowym piersi. Gdy się z nimi rozmawia to widać, że praca lekarza rodzinnego jest dla nich czymś w rodzaju misji do spełnienia...